



PERBANDINGAN PEMBERIAN KRIM EKSTRAK ETANOL DAUN SENDUDUK (*Melastoma malabathricum* L), *MOIST EXPOSED BURN OINTMENT* (MEBO) DAN *MOIST DRESSING* SECARA TOPIKAL TERHADAP PENYEMBUHAN LUKA BAKAR DERAJAT II PADA TIKUS PUTIH (*Rattus norvegicus*)

Dedy Purnama¹, Huriatul Masdar², Wiwik Rahayu³

²Bagian Histologi Fakultas Kedokteran Universitas Riau, Pekanbaru

³Bagian Farmakologi Fakultas Kedokteran Universitas Riau, Pekanbaru

ABSTRACT : *The efficacy of senduduk leaves (*Melastoma malabathricum* L.) for burn wound healing has not been known clinically. Senduduk leaves have active compounds which contribute in accelerating of burn wound healing, with a complex process. This study aimed to compare the healing of time second-degree burns in rats treated with extract cream of senduduk leaves, MEBO and aquadest (moist dressing). Eighteen male Wistar rats 200-300 g body weight were randomly divided into three groups. Group I was treated with extract cream of senduduk leaves, group II was treated with MEBO, group III was treated with aquadest. The healing time was counted every day since first day of treatment until the burn wound recovered completely. The results showed there was no different in healing time between group I and group II ($p = 0.634$) statistically but a significant difference found if compared with group III ($p = 0.001$). In conclusion, the extract cream of senduduk leaves showed the same efficacy with MEBO and better effect than aquadest on second degree burn wound healing in rats.*

Keyword: *ethanolic extract cream of senduduk leaves, MEBO, moist dressing, healing time, second-degree burns*

PENDAHULUAN

Berdasarkan data *World Health Organization* (WHO) tahun 2012, secara global, trauma luka bakar termasuk kedalam peringkat ke 15 penyebab utama kematian pada anak-anak dan dewasa muda yang berusia 5-29 tahun. Angka mortalitas akibat trauma luka bakar sekitar 195.000 jiwa pertahun. Lebih dari 95% trauma luka bakar yang serius terjadi di negara berpendapatan rendah dan menengah. Asia Tenggara

merupakan wilayah penyumbang terbesar kasus luka bakar di dunia dengan angka kematian tertinggi adalah perempuan dan anak-anak dibawah usia 5 tahun serta orang tua yang berusia lebih dari 70 tahun.¹

Data dari *American Burn Association* (ABA) dari januari 2001- juni 2010, Insiden akibat luka bakar di Amerika Serikat diperkirakan lebih dari 163.000 kasus, dimana 70% pasien adalah laki-laki dengan rata-rata usia sekitar 32 tahun. 18% anak-anak yang berusia di bawah 5 tahun dan 12% kasus berusia lebih dari 60 tahun. luka bakar dengan luas 10% TBSA sebesar 7%. Penyebab tertinggi akibat *flame burn* (44%) dan tingkat kejadian paling sering di rumah (68%).² Berdasarkan data Unit Luka Bakar

¹Penulis untuk koresponden

Alamat koresponden:

Jl. Bindanak no. 13 Tangkerang Utara
Pekanbaru, Riau.

E-mail : dedy_fkur08@yahoo.com

Phone : +6281371187495



Rumah Sakit Cipto Mangunkusumo (RSCM), pasien dengan luka bakar akut yang dirujuk pada tahun 2010 sebanyak 143 orang pasien. Dari 50 orang pasien, 24 orang pasien (48%) meninggal dan 26 orang pasien (52%) dapat diselamatkan.³

Luka bakar derajat II *Superficial partial-thickness burn* yang tidak terinfeksi bisa sembuh spontan dalam 2 sampai 3 minggu, Luka bakar derajat II *deep partial-thickness burn* sekitar 3-8 minggu. Hal itu disebabkan oleh hilangnya fungsi vaskularisasi pada *deep partial-thickness burn* untuk memfasi litasi faktor-faktor yang berperan dalam proses penyembuhan, terutama *Growth factors* yang terdiri dari *Platelet-Derived Growth Factor* (PDGF) dan IGF-I serta faktor humoral kompleks lainnya yang turut mempengaruhi proses penyembuhan. Pada infeksi yang hebat, dapat terjadi sepsis yang merupakan komplikasi luka bakar dan mengakibatkan sekitar 50-70% kematian di rumah sakit.⁵

Proses penyembuhan luka bakar dapat dipercepat dengan pemberian *burn wound dressing* atau agen antimikroba topikal. *Burn wound dressings* (seperti salep, *lotions* ataupun kasa steril dengan *ointment*) yang bertujuan untuk menciptakan lingkungan lembab yang akan mengoptimalkan proses epitelisasi dan mampu melindungi kulit yang rusak terhadap agen infeksi dari lingkungan.⁶ Selain itu, bisa digunakan *Moist Exposed Burn Ointment* (MEBO) yang telah terbukti dapat mempercepat re-epitelisasi dan bekerja lebih baik dibandingkan dengan obat topikal standar yang sering digunakan. Luka bakar derajat *superficial partial thickness burn* dan *full-thickness burn* biasanya diberikan agen antimikroba untuk mencegah infeksi yang invasif dengan menghambat kolonisasi mikroba pada daerah luka bakar.⁷

Beberapa agen dalam berbagai bentuk seperti krim, *dressing*, kasa, dan agen lainnya telah diterapkan untuk mempercepat penyembuhan luka bakar. Selain itu, pengobatan luka bakar juga telah banyak dikembangkan dari tanaman-tanaman yang dijadikan obat herbal seperti *Melastoma malabathricum* L atau lebih dikenal dengan senduduk yang memiliki senyawa aktif berupa flavonoid, triterpen, tanin, antosianin, saponin, alkaloid, steroid, glikosida dan berbagai senyawa aktif lainnya yang telah terbukti mempunyai efek antibakteri, antivirus, antiparasit, antioksidan, antikoagulan, antiulkus pada gaster, antidiare dan antiinflamasi.⁸⁻¹⁵

Ekstrak daun *Melastoma malabathricum* L mempunyai kemampuan dalam mempercepat re-epitelisasi, regenerasi jaringan, merangsang sel fibroblas dan pembentukan kolagen serta sebagai agen antimikroba topikal untuk menekan jumlah kolonisasi dan perkembangbiakan mikroorganisme yang dapat memperlambat proses penyembuhan luka.^{16,17}

Berdasarkan dari penjelasan di atas maka peneliti ingin mengetahui efektifitas pemberian krim ekstrak etanol daun *Melastoma mala bathricum* L terhadap waktu penyembuhan luka bakar derajat II pada tikus putih (*Rattus norvegicus*) membandingkannya dengan MEBO dan *moist dressing* (kasa steril dengan *aquadest*).

METODE PENELITIAN

Penelitian ini merupakan penelitian eksperimental laboratorik dengan *post test only control group design* yang dilakukan di di Laboratorium Kimia Sekolah Tinggi Ilmu Farmasi Riau (STIFAR) dan Laboratorium Farmasi Fakultas Kedokteran Universitas Riau (FK UR).

Dedy Purnama, Huriatul Masdar dan Wiwik Rahayu

Perbandingan pemberian krim ekstrak etanol daun senduduk (*Melastoma malabathricum* L), *Moist Exposed Burn Ointment* (MEBO) dan *moist dressing* secara topikal terhadap penyembuhan luka bakar derajat II pada tikus putih (*Rattus norvegicus*)



1. Subjek penelitian

Pada penelitian ini menggunakan 18 ekor *Rattus norvegicus* dengan berat 200-300 gram yang secara acak dibagi dalam 3 kelompok uji dengan masing-masing kelompok uji terdapat 6 ekor.

Ethical-clearance pada penelitian ini diterbitkan oleh Unit Etik Kedokteran dan Kesehatan Fakultas Kedokteran Universitas Riau dengan nomor 136/UN19.1.28/UEPKK /2012 pada tanggal 20 juli 2012.

2. Pembuatan krim ekstrak etanol daun senduduk (*Melastoma malabathricum* L)

Tanaman didapatkan dari tumbuhan liar yang ada di daerah Panam, Pekanbaru. Diambil hanya pada satu tempat saja agar mendapatkan kandungan yang sama pada setiap sampel yang memiliki panjang 4-10 cm dan lebar 2-6 cm. kemudian diidentifikasi di Fakultas Matematika dan Ilmu Alam (FMIPA) Biologi untuk memastikan tanaman yang dipilih adalah spesies *Melastoma malabathricum* L.

• **Pembuatan ekstrak daun senduduk menggunakan fraksi:** Proses pembuatan dilakukan di STIFAR dengan cara perkolasi. Daun dengan berat 4 kg sebagai berat basah dikeringkan sehingga mendapatkan berat 1,5 kg, kemudian dihaluskan dengan *blender* sehingga menjadi serbuk simplisia. 600 gr serbuk simplisia direndam dalam perkolator dengan 3.000 ml penyari etanol 96% sampai simplisia mengembang. alirkan perkolat dengan kecepatan 40×permenit sambil menambahkan pelarut agar terdapat selapis penyari di atas simplisia dan perkolasi dihentikan ketika perkolat yang keluar berwarna jernih. Perkolat dirotari pada suhu 78°C untuk mendapatkan ekstrak kental. Kemudian diencerkan dengan 100 ml air panas, masukkan ke dalam corong pisah

dan difraksikan dengan 150 ml n-heksan, didapatkan fraksi air dan fraksi n-heksan. Fraksi air difraksikan dengan 150 ml kloroform didapatkan fraksi air dan fraksi kloroform, kemudian fraksi air difraksikan dengan etil asetat didapatkan fraksi air dan fraksi etil asetat.

• **Proses pembuatan krim ekstrak etanol daun senduduk:** Krim yang dibuat sama dengan penelitian yang dilakukan sebelumnya, yaitu krim dengan sediaan 100 gr. Formula b/b (asam stearate 14,2%, gliserin 10%, natrium biborat 0,25%, trietanolamin 10%, *aquadest* 75%, nipagin q.s dibentuk dalam m.f). langkah-langkahnya adalah fase air (trietanolamin, gliserin, nipagin dan *aquadest*) dilarutkan dalam air panas dan fase minyak dilebur dipenangas air. Fase minyak dipindahkan ke dalam lumpang panas kemudian ditambahkan fase air secara perlahan sambil diaduk sehingga diperoleh massa krim. Kemudian 5 gr ekstrak etanol daun senduduk dimasukkan kedalam lumpang panas, dicairkan dengan sedikit pelarut dan selanjutnya 100 gr bahan dasar krim dimasukkan sedikit demi sedikit sambil digerus sampai homogen. Sehingga diperoleh sediaan krim.

3. Induksi dan penilaian luka bakar derajat II pada hewan percobaan

Bagian tubuh yang akan diinduksi adalah bagian dorsal (punggung) dextra 3 cm dari garis tengah (antara vertebra torakal 12 dan vertebra lumbal 6). Hewan coba dibius dengan anastesi umum yaitu *isoflurane* dan penambahan (*maintenance*) obat anastesi bisa dilakukan kembali dengan menggunakan kapas yang telah ditetaskan larutan anastesi sebagai masker. Bagian yang telah ditandai dengan *permanent marker* dilakukan induksi dengan menggu

Dedy Purnama, Huriatul Masdar dan Wiwik Rahayu

Perbandingan pemberian krim ekstrak etanol daun senduduk (*Melastoma malabathricum* L), *Moist Exposed Burn Ointment* (MEBO) dan *moist dressing* secara topikal terhadap penyembuhan luka bakar derajat II pada tikus putih (*Rattus norvegicus*)



nakan batangan logam berdiameter 16 mm yang bersuhu 85°C selama 15 detik tanpa menggunakan tekanan.⁵⁵ Setelah dilakukan luka bakar, tikus *didebridement* dengan menggunakan NaCl 0,9%. Dipisahkan antara satu dengan yang lainnya dan dikelompokkan menurut terapi yang diberikan yaitu kelompok I yang diterapi dengan krim ekstrak etanol daun senduduk, kelompok II yang diterapi dengan MEBO dan kelompok III yang diterapi dengan *aquadest*, masing-masing terapi pada kelompok uji diberikan 4 kali sehari setiap 4 jam selama percobaan.

Data yang dinilai pada setiap kelompok hewan coba adalah waktu penyembuhan luka bakar yang dihitung dari luas luka bakar dan waktu yang dibutuhkan sampai luka menjadi tertutup sempurna (0 mm²), tampilan klinis luka bakar dan kondisi hewan percobaan (perubahan berat badan, tingkah laku dan tanda-tanda klinis yang lain).

4. Analisis data

Data dianalisis secara statistic dengan menggunakan ANOVA kemudian dilanjutkan dengan uji *Post Hoc* dinyatakan bermakna bila $p < 0,05$.

HASIL PENELITIAN

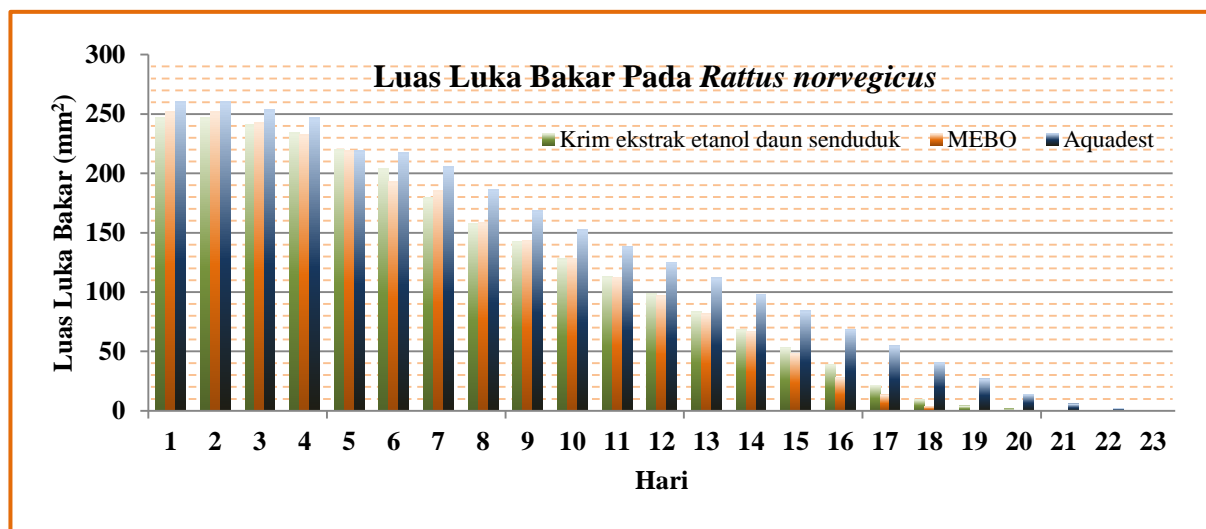
a. Rata-rata waktu penyembuhan luka bakar derajat II pada hewan percobaan

Proses kesembuhan luka bakar selain dari derajat kedalamannya, tingkat kesembuhan juga tergantung dari *Total Body Surface Area* (TBSA).⁵³ *Test of Homogeneity of Variances* untuk luas luka bakar setelah induksi pada penelitian ini didapatkan hasil yaitu $p=0,771$ ($p > 0,05$) yang berarti tidak ada perbedaan luas luka bakar setelah induksi pada masing-masing kelompok uji.

Kelompok I yang diterapi dengan krim ekstrak etanol *Melastoma malabathricum* L membutuhkan waktu sekitar 16 sampai 19 hari dengan rata-rata 17,5 hari, kelompok II yang diterapi dengan MEBO sekitar 16 sampai 18 hari dengan rata-rata waktu penyembuhan 17,2 hari, sedangkan kelompok III yang diterapi dengan *moist dressing* (*aquadest*) membutuhkan sekitar 19 sampai 22 hari dengan rata-rata 20,2 hari.

Perubahan luas luka bakar derajat II pada setiap kelompok uji diukur dengan metode *grid line* dengan membuat *outline* pada plastik transparan dan didapatkan hasil pengukuran seperti pada gambar 1.

Proses pengecilan luas luka bakar



Gambar 1 Grafik kontraksi luka bakar pada setiap kelompok uji

Dedy Purnama, Huriatul Masdar dan Wiwik Rahayu

Perbandingan pemberian krim ekstrak etanol daun senduduk (*Melastoma malabathricum* L), *Moist Exposed Burn Ointment* (MEBO) dan *moist dressing* secara topikal terhadap penyembuhan luka bakar derajat II pada tikus putih (*Rattus norvegicus*)



terlihat jelas pada pengamatan hari ke-5, 13 dan hari ke-16 pada salah satu hewan coba dalam setiap kelompok uji yang dapat dilihat pada gambar 2. Luas luka bakar kelompok uji I pada hari ke-5 sekitar 203,67 mm², hari ke-13 sekitar 68,33 mm² dan hari ke-16 sekitar 21,5 mm² serta hampir menutup sempurna pada hari ke-19 sekitar 1,67 mm². luas luka bakar kelompok uji II pada hari ke-5 sekitar 193,17 mm², hari ke-13 sekitar 67 mm² dan hari ke-16 sekitar 13,17 mm² serta hampir menutup sempurna pada hari ke-17 yaitu sekitar 3,67 mm². Sedangkan luas luka bakar pada kelompok uji III pada hari ke-5 sekitar 217,17 mm², hari ke-13 sekitar 98 mm² dan hari ke-16 sekitar 54,5 mm² serta hampir menutup sempurna pada hari ke-21 sekitar 2,17 mm². Pada uji statistik yang berupa *One-Way Analysis of Variance* (ANOVA) untuk melihat perbedaan waktu penyembuhan luka bakar dan didapatkan hasil $p=0,001$ ($p<0,05$) yang berarti paling tidak terdapat perbedaan waktu penyembuhan luka bakar pada masing-masing kelompok uji.

Dilanjutkan dengan uji *Post Hoc* untuk menilai kelompok mana yang memiliki perbedaan yang signifikan dan didapatkan hasil sebagai berikut (tabel 1):

- Kelompok uji krim ekstrak etanol daun senduduk dengan *Moist Exposed Burn Ointment* (MEBO), $p=0,634$, interval kepercayaan (IK) 95%.
- Kelompok uji Krim ekstrak etanol daun senduduk dengan *Aquadest (moist dressing)*, $p= 0,001$, interval kepercayaan (IK) 95%.
- Kelompok uji *Moist Exposed Burn Ointment* (MEBO) dengan *Aquadest (moist dressing)*, $p=0,001$, interval kepercayaan (IK) 95%.

b. Tampilan klinis luka bakar derajat II pada hewan percobaan selama penelitian

Luka bakar yang dilakukan pada area yang telah ditandai dengan *permanent marker* secara makroskopik terlihat berwarna kemerahan dan sedikit pucat serta ada beberapa bagian kulit luar hewan coba terkelupas setelah dilakukan *debridement*.

Kelompok uji I, II dan III terjadi udem pada 24 jam pertama setelah induksi luka bakar derajat II. Pada 24 jam berikutnya terlihat hiperemis pada bagian di sekeliling luka bakar dan mulai hilang pada hari ke-2. Luka bakar pada semua hewan percobaan tidak ditemukan adanya pus pada

Tabel 1. Perbandingan waktu penyembuhan luka bakar menggunakan *Post Hoc*

(I) Terapi	(J) Terapi	Mean Difference (I-J)	Std. Error	Sig.	95% Confidence Interval	
					Lower Bound	Upper Bound
Krim ekstrak etanol daun senduduk	MEBO	.33333	.68584	.634	-1.1285	1.7952
	Aquadest	-2.66667*	.68584	.001	-4.1285	-1.2048
MEBO	Krim ekstrak etanol daun senduduk	-.33333	.68584	.634	-1.7952	1.1285
	Aquadest	-3.00000*	.68584	.001	-4.4618	-1.5382
Aquadest	Krim ekstrak etanol daun senduduk	2.66667*	.68584	.001	1.2048	4.1285
	MEBO	3.00000*	.68584	.001	1.5382	4.4618

*. The mean difference is significant at the 0.05 level.

Dedy Purnama, Huriatul Masdar dan Wiwik Rahayu

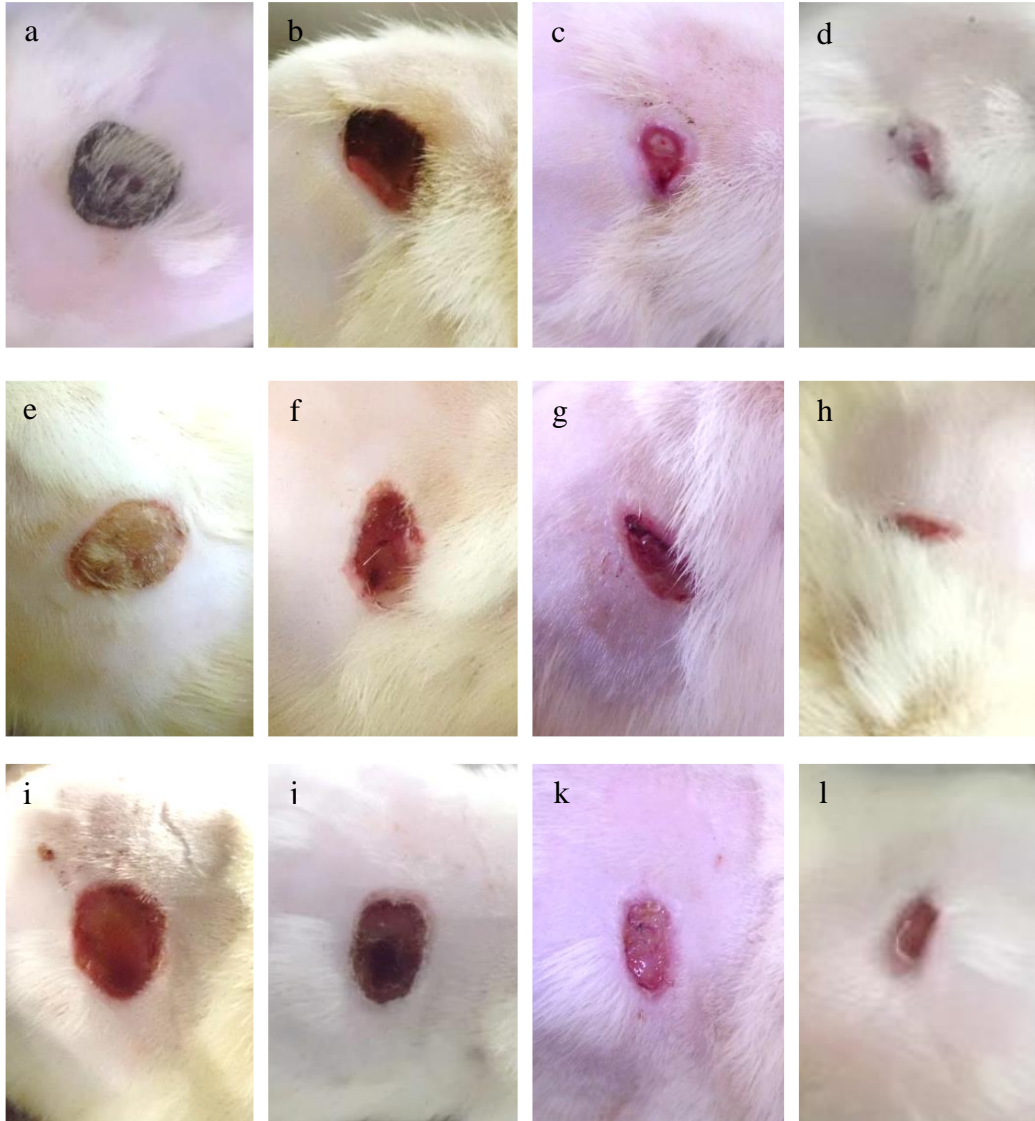
Perbandingan pemberian krim ekstrak etanol daun senduduk (*Melastoma malabathricum* L), *Moist Exposed Burn Ointment* (MEBO) dan *moist dressing* secara topikal terhadap penyembuhan luka bakar derajat II pada tikus putih (*Rattus norvegicus*)



permukaan luka selama penelitian.

Luka bakar pada kelompok uji I yang diterapi dengan krim ekstrak etanol daun senduduk (*Melastoma malabathricum* L)

dikarenakan krim yang berbahan dasar air akan menyatu dengan cairan yang keluar dari permukaan luka dan mengering membentuk jaringan krusta berwarna hijau



Gambar 2. Tampilan klinis permukaan luka bakar selama penyembuhan pada salah satu tikus di masing-masing kelompok. Kelompok uji I: (a) Terdapatnya jaringan krusta yang berwarna kehitaman pada hari ke-3. (b) Terdapatnya skar dan telah tampak terjadinya pengecilan luas luka dari beberapa sisi pada hari ke -11. (c) Telah terjadi kontraksi di semua sisi luka pada hari ke-13. (d) Hampir terjadi penutupan sempurna dengan luas $\pm 22 \text{ mm}^2$.

Kelompok uji II : (e) Permukaannya keras dan berwarna kekuningan pada hari ke-5. (f) skar tidak terlihat, hanya permukaan luka lebih bersih (g) Pada hari ke-13 kontraksi luka terlihat lebih aktif dari anterior dan posterior, sedangkan dibagian di dorsal dan ventral lebih sedikit. (h) Luas luka sekitar 37 mm^2 pada hari ke-15. Kelompok uji III: (i) Pada hari ke-5 tidak terbentuk jaringan granulasi dan permukaan luka terlihat sedikit lembab. (j) Hari ke-11 keadaan luka hampir sama dengan hari ke-5 hanya lebih berwarna sedikit hitam (k) Telah tampak terjadinya kontraksi dan permukaan luka berwarna pucat (l) Permukaan luka mulai membentuk skar dengan luas sekitar 66 mm^2 .

pada hari ke-2 membentuk lapisan keras dipermukaan luka (jaringan krusta). Hal ini

kehitaman dikarenakan warna dari krim dan

Dedy Purnama, Huriatul Masdar dan Wiwik Rahayu

Perbandingan pemberian krim ekstrak etanol daun senduduk (*Melastoma malabathricum* L), *Moist Exposed Burn Ointment* (MEBO) dan *moist dressing* secara topikal terhadap penyembuhan luka bakar derajat II pada tikus putih (*Rattus norvegicus*)



jaringan nekrotik dari luka bakar (gambar 2(a)).

Sekitar hari ke-3 dan ke-4, jaringan krusta mulai terlepas sempurna dari luka, sehingga sekitar hari ke-5 dan ke-6 kontraksi luka terjadi secara signifikan dan mulai terbentuknya jaringan parut (*scar*). Hal ini juga terjadi pada kelompok uji II dan III, tetapi pada kelompok uji II yang diterapi dengan *Moist Exposed Burn Ointment* (MEBO), penghancuran jaringan nekrotik secara sempurna terjadi pada hari ke-6 sehingga kontraksi luka pada hari berikutnya terlihat lebih signifikan.

Pada kelompok uji yang diterapi dengan MEBO tidak memperlihatkan hasil berupa jaringan parut, hal ini dikarenakan MEBO mampu membersihkan luka bakar dari jaringan nekrotik sehingga permukaan luka selalu bersih dan sedikit lebih keras yang berwarna coklat kekuningan akibat dari warna bahan salep yang terdapat pada MEBO (gambar 2(e)).

Pada kelompok uji III, luka bakar yang diterapi dengan *aquadest* terlihat bersih dan permukaan lukanya tidak terlihat kering jika dibandingkan dengan kelompok uji I dan II serta lebih terlihat berwarna

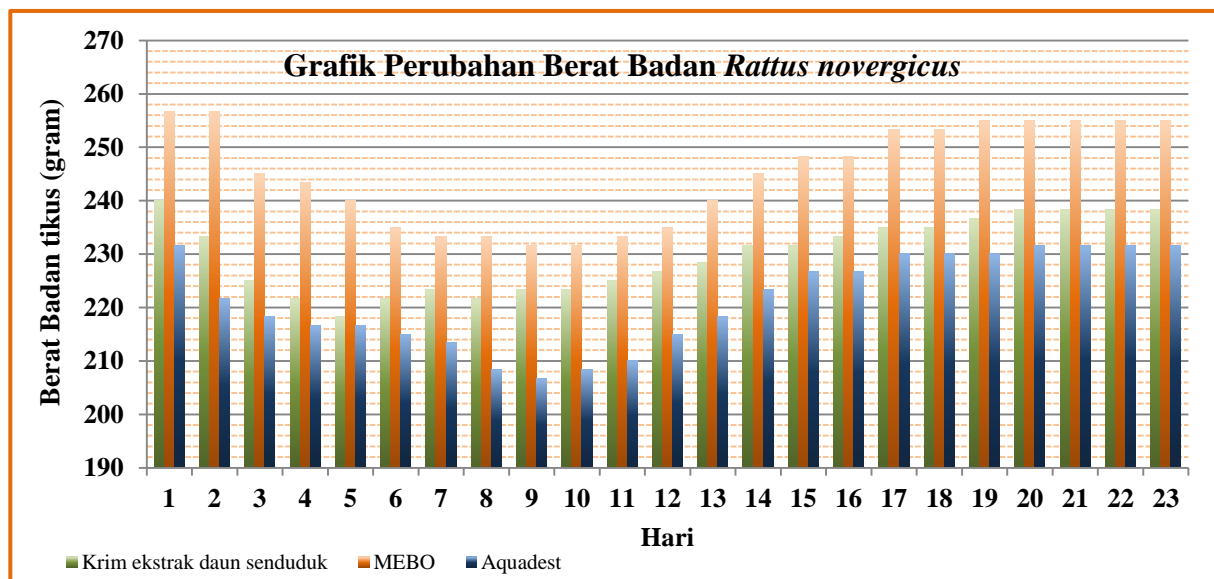
merah (gambar 2(i)).

Selama proses penyembuhan berlangsung terlihat perbedaan pada tampilan klinis permukaan maupun bentuk luka pada masing-masing kelompok uji. Luka yang diterapi dengan krim ekstrak daun senduduk (*Melastoma malabathricum* L.) terlihat terjadinya proses penyembuhan secara aktif pada semua sisi dari luka bakar, sehingga bentuk pada hari pertama dan seterusnya mirip serta luas luka bakarnya juga semakin mengecil (gambar 1 dan 2(d)).

Luka bakar yang diterapi dengan MEBO akan terlihat hanya dari dua sisi yang aktif berkontraksi, dimana sisi yang aktif berkontraksi adalah sisi yang memungkinkan hewan coba untuk sering melakukan fleksi (sisi dimana kulit akan mengalami sedikit regangan) sehingga luka bakar lebih berbentuk oval atau memanjang (gambar 2 (h)).

c. Perubahan berat badan hewan percobaan selama penelitian

Penurunan berat badan maksimal tikus selama penelitian pada masing-masing kelompok uji yaitu pada kelompok uji I sekitar 25 gram (10,4%) uji II sekitar 26,67



Gambar 3. Grafik perubahan berat badan pada setiap kelompok uji

Dedy Purnama, Huriatul Masdar dan Wiwik Rahayu

Perbandingan pemberian krim ekstrak etanol daun senduduk (*Melastoma malabathricum* L.), *Moist Exposed Burn Ointment* (MEBO) dan *moist dressing* secara topikal terhadap penyembuhan luka bakar derajat II pada tikus putih (*Rattus norvegicus*)



gram (10,3%) dan uji III 28,33 gram (12,2%) dari berat badan pada waktu sebelum induksi (aklimasi) yang dapat dilihat pada gambar 3.

d. Tanda-tanda dan perilaku abnormal hewan coba selama penelitian

Secara keseluruhan, semua hewan coba pada saat setelah induksi luka bakar memperlihatkan tanda-tanda kesakitan. Hewan coba hanya berdiam dan melengkingkan punggungnya serta berusaha untuk melepaskan perban yang digunakan sebagai penutupan luka. Perilaku ini mulai hilang pada hari ke-2 pada kelompok yang diterapi krim ekstrak daun senduduk. Hal ini mungkin dikarenakan pembentukan jaringan krusta pada permukaan luka, sehingga luka tidak terasa nyeri jika tersentuh sehingga tikus pada kelompok ini lebih tenang. Perilaku yang sama juga terjadi pada kelompok yang diterapi dengan MEBO mulai menghilang pada hari ke-6 dan hari ke-4 pada kelompok yang diterapi *aquadest*.

Pada hari ke-3 sampai sekitar hari ke-8 hewan coba mengalami penurunan nafsu makan yang diperlihatkan dengan tingkah laku menyembunyikan makanannya dibawah sekam dan makanan yang disediakan secara *ad libitum* hanya sedikit dikonsumsi oleh hewan coba pada setiap harinya jika dibandingkan pada waktu hewan coba diaklimasi, mungkin hal ini menyebabkan berat badannya mengalami penurunan, hanya 2 atau 3 dari 6 ekor dalam satu kelompok yang tidak mengalami hal yang sama. Tanda-tanda abnormal lain seperti perdarahan pada nasal, hematuria, diare tidak ditemukan selama masa penelitian.

PEMBAHASAN

1. Rata-rata waktu penyembuhan luka bakar derajat II pada hewan percobaan

Penilaian luas luka bakar pada penelitian ini berbeda dengan yang dilakukan pada manusia karena subjek penelitian yang digunakan adalah tikus putih (*Rattus norvegicus*) yang memiliki luas dan bentuk tubuh jauh berbeda dengan manusia. *Total Body Surface Area* (TBSA) pada masing-masing hewan percobaan dalam setiap kelompok uji dihitung berdasarkan rumus $TBSA (cm^2) = k.W^{2/3}$ dimana k = konstanta yang bernilai 9,1 dan W = berat hewan coba dalam gram.⁶⁰ Sehingga didapatkan luas luka bakar setelah induksi pada masing-masing kelompok uji sekitar $\pm 7\%$ ($\pm 251 mm^2$). Tingkat keparahan luka bakar pada hewan coba termasuk kedalam *minor burn injury* yang dimana hewan coba diinduksi luka bakar derajat II (*partial-thickness burn*) kurang dari 15% TBSA.⁵⁰

Luka bakar derajat I *superficial burn* sembuh spontan dalam 3-4 minggu (21-28 hari), derajat II *partial thickness burn* sembuh spontan dalam 3-9 minggu (21-63 hari) dan derajat III *full thickness burn* penyembuhannya diperlukan tindakan bedah seperti *skin graf*, *eksisi* dan lain sebagainya.^{44,48}

Penilaian *Total Body Surface Area* (TBSA) dan tingkat kedalaman luka bakar digunakan untuk memperkirakan waktu yang dibutuhkan dalam proses penyembuhan luka bakar.^{45,53} Hal ini dapat dilihat pada waktu penyembuhan masing-masing kelompok uji. Luka bakar pada kelompok uji I yang diterapi dengan krim ekstrak daun senduduk memiliki rata-rata waktu penyembuhan 17,5 hari. Waktu penyembuhan paling cepat terjadi pada luas luka bakar 5,7% TBSA ($200 mm^2$) yaitu 16 hari dan waktu penyembuhan paling lama terjadi pada luas

Dedy Purnama, Huriatul Masdar dan Wiwik Rahayu

Perbandingan pemberian krim ekstrak etanol daun senduduk (*Melastoma malabathricum* L), *Moist Exposed Burn Ointment* (MEBO) dan *moist dressing* secara topikal terhadap penyembuhan luka bakar derajat II pada tikus putih (*Rattus norvegicus*)



luka bakar 9,7% TBSA (340 mm²) yaitu 20 hari. Sedangkan pada kelompok uji II yang diterapi dengan MEBO memiliki rata-rata waktu penyembuhan 17,2 hari. Waktu penyembuhan paling cepat terjadi pada luas luka bakar 7,2% TBSA (268 mm²) yaitu 16 hari dan yang paling lama adalah luka yang memiliki luas 7,4% TBSA (260 mm²) dengan waktu penyembuhan 18 hari. Luka bakar kelompok III yang diterapi dengan *aquadest* memiliki rata-rata waktu penyembuhan 20,2 hari. Waktu penyembuhan yang paling cepat yaitu 19 hari dengan luas 5,9% TBSA (230 mm²) dan waktu penyembuhan paling lama terjadi pada luka bakar dengan luas 9,3% TBSA (330 mm²) yaitu 22 hari.

Perbandingan waktu penyembuhan luka bakar pada kelompok uji I dengan kelompok uji II yang diterapi dengan *Moist Exposed Burn Ointment* (MEBO) yang merupakan obat sediaan topikal yang telah terbukti mempercepat re-epitelisasi serta mempercepat proses penyembuhan luka. Namun, setelah dilakukan analisis data, perbandingan kedua kelompok tersebut tidak terdapat perbedaan yang signifikan yaitu $p=0,634$ ($p>0,05$). Sedangkan pada kelompok I yang diterapi dengan krim ekstrak daun senduduk dengan kelompok uji III yang diterapi dengan *aquadest* terdapat perbedaan yang signifikan yaitu $p=0,001$ ($p<0,05$), hal ini juga sama pada hasil perbandingan kelompok uji II dengan kelompok yang diterapi dengan *aquadest*. Walaupun pada penelitian ini *aquadest* sebagai kontrol positif, *aquadest* mampu mempercepat penyembuhan luka bakar derajat II *deep-partial thickness* yang biasanya membutuhkan waktu 3-9 minggu untuk sembuh.^{45,48}

Dari penelitian ini didapatkan bahwa krim ekstrak etanol daun senduduk (*Melastoma malabathricum* L) merupakan

salah satu terapi yang memiliki efektifitas yang sama dengan *Moist Exposed Burn Ointment* (MEBO) dan memiliki efektifitas yang lebih baik jika dibandingkan dengan *moist dressing (aquadest)* terhadap penyembuhan luka bakar derajat II *deep partial thickness* pada tikus putih (*Rattus norvegicus*). Hal ini dikarenakan beberapa senyawa yang terdapat di dalam ekstrak etanol daun senduduk yang difraksikan dengan etil asetat mempunyai kemampuan dalam mempercepat regenerasi jaringan, neovaskularisasi, re-epitelisasi, merangsang fibroblast dan pembentukan kolagen pada kulit yang terkena trauma luka bakar serta memiliki efek antimikroba yang akan menekan mikroorganisme yang bisa memperlambat penyembuhan luka.^{16,17}

Ekstrak daun senduduk yang menggunakan fraksi etil asetat terdapat senyawa-senyawa yang berperan dalam penyembuhan luka bakar derajat II diantaranya adalah *quercetin*, *quercitrin*, *kaempferol*, β -*Sitosterol-3-O- β -D-glucoopyronoside*, *tannin* dan *saponin*.^{8,9,61,62}

Penyembuhan luka membutuhkan proses yang sangat kompleks yang terdiri dari proses inflamasi, angiogenesis, migrasi dan proliferasi *fibroblast*, pembentukan skar serta renovasi jaringan ikat. *Quercetin* dan *quercitrin* memiliki efek anti-inflamasi dengan menghambat sinyal di sel mikroglia sehingga terjadi gangguan *inducible nitric oxide synthase* (iNOS) dan penurunan kadar *nitric oxide* (NO). Hal tersebut mengakibatkan efek analgetik dan neuroprotektif sehingga nyeri pada bagian kulit yang terkena trauma luka bakar berkurang.⁶³ *Quercetin* dan *quercitrin* juga dapat merangsang induksi *vascular endothelial cell growth factor* (VEGF) dalam proses angiogenesis yang merupakan hal yang sangat penting pada proses penyembuhan luka bakar karena memiliki

Dedy Purnama, Huriatul Masdar dan Wiwik Rahayu

Perbandingan pemberian krim ekstrak etanol daun senduduk (*Melastoma malabathricum* L), *Moist Exposed Burn Ointment* (MEBO) dan *moist dressing* secara topikal terhadap penyembuhan luka bakar derajat II pada tikus putih (*Rattus norvegicus*)



fungsi untuk memfasilitasi *growth factor* seperti PDGF, EGF, TGF- β , dan FGF yang berperan dalam proses penyembuhan.⁵²

Quercetin juga bisa memberikan efek toksik terhadap luka jika konsentrasi yang diberikan terlalu tinggi.⁶¹ *Vascular endothelial growth factor receptor-2* (VEGFR-2) dan reseptor *tyrosine kinase* merupakan reseptor VEGF yang sangat penting dalam proses angiogenesis.⁵² *Ellagic acid* yang terkandung dalam senduduk dapat memblok reseptor ini, sehingga menghambat proses angiogenesis.⁶⁶

Golongan flavonoid pada daun senduduk juga memiliki efek antioksidan yang dapat melindungi jaringan dari *lipid peroxidation* yang bisa menyebabkan kerusakan dan kematian sel pada daerah luka, sehingga kerusakan berlanjut dari luka termal akan terhenti.⁶¹ Efek antimikroba dari ekstrak daun senduduk memiliki manfaat dalam perawatan luka. Luka bakar merupakan area yang mudah untuk perkembangbiakan mikroorganisme yang dapat menghambat penyembuhan luka.¹⁶

Selain sebagai antioksidan dan antiinflamasi, golongan *sitosterol* dan *kaempferol* juga berperan dalam merangsang terbentuknya *fibroblast growth factor* (FGF) dan VEGF.^{9,16} FGF berfungsi dalam Kemotaktik *fibroblast*, mitogenik sel *fibroblast*, mitogenik keratinosit, stimulasi migrasi keratinosit, angiogenesis, deposisi matriks dan kontraksi luka akibat dari terbentuknya *myofibroblast* yang mengekspresikan *smooth muscle* dan vimetrin pada tepi luka bakar.⁵³

Tannin mampu menurunkan permeabilitas kapiler dan mengurangi udem jaringan serta menghindari terbentuknya pus pada permukaan luka akibat invasi patogen yang bisa menghambat penyembuhan. Tannin dan saponin berperan dalam migrasi dan proliferasi *fibroblast*

pada luka sehingga kontraksi luka akan lebih cepat. Pada tahap awal penyembuhan tannin mampu merangsang VEGF dalam proses angiogenesis dan berhenti jika penyembuhan luka masuk pada tahap akhir, sehingga penyembuhan akan lebih cepat mengalami maturisasi.⁶²

2. Tampilan klinis luka bakar derajat II pada hewan percobaan selama penelitian

Tampilan klinis yang terlihat pada permukaan luka bakar tergantung dari derajat kedalaman luka bakar yang mengenai kulit, luka bakar derajat I *superficial burn* terlihat eritematous dan nyeri, derajat II *superficial-partial thickness burn* terlihat melepuh (cairan di dermo-epidermal), merah atau merah muda, lembab dan hipersensitif (nyeri saat terkena udara). Luka bakar derajat II *deep-partial thickness burn* terlihat melepuh, merah muda dan putih, rasa tidak nyaman, sedangkan pada luka bakar derajat III *full-thickness burn* terlihat berwarna putih, *cherry red* atau hitam.^{6,44,47-49} Secara makroskopis, luka bakar yang terbentuk pada penelitian ini adalah luka bakar derajat II *deep-partial thickness burn* karena luka yang terbentuk setelah induksi terlihat berwarna merah muda dan sedikit pucat.

Proses koagulasi yang terjadi pada saat luka mengakibatkan terbentuknya *blood clot* (pembekuan darah) yang berfungsi menghentikan perdarahan dan tempat migrasi *growth factor*, sitokin dan kemokin yang menyebabkan terjadinya proses inflamasi. Pelepasan *Vascular Endothelial Growth Factor* (VEGF) mengakibatkan meningkatnya permeabilitas pembuluh darah dan udem.⁵² Pada kelompok uji I, II dan kelompok uji III yang terlihat udem pada 24 jam pertama dan hiperemis di

Dedy Purnama, Huriatul Masdar dan Wiwik Rahayu

Perbandingan pemberian krim ekstrak etanol daun senduduk (*Melastoma malabathricum* L), *Moist Exposed Burn Ointment* (MEBO) dan *moist dressing* secara topikal terhadap penyembuhan luka bakar derajat II pada tikus putih (*Rattus norvegicus*)



sekeliling luka pada 24 jam berikutnya yang mulai hilang pada hari ke-2.

Permukaan luka yang kering akan membentuk krusta yang dapat mengurangi reaksi inflamasi, tetapi jika krustanya tidak dilepaskan maka luka akan bertambah dalam.⁶⁶ Bertambahnya kedalaman atau luas luka bakar juga tergantung dari seberapa adekuat resusitasi yang kita berikan pada zona di area luka, terutama zona koagulasi.^{45,46} Pada kelompok uji I, krusta dengan cepat terbentuk dan setelah terlepasnya krusta (hari ke-3 dan ke-4) terlihat bahwa luka bakar di bawah lapisan krusta mengalami pengecilan dan sedikit pucat. Hal ini menandakan bahwa epidermis yang baru telah muncul dari tepi luka yang utuh.⁵⁹ Luka akan berubah menjadi berwarna sedikit pucat akibat dari akumulasi kolagen dan penurunan aliran darah pada area luka.⁵²

Krusta yang lepas kemudian digantikan dengan jaringan granulasi yang berwarna kemerahan, lembut dan bergranul. Infiltrasi leukosit, edematous dan peningkatan permeabilitas pembuluh darah menghilang. Peningkatan akumulasi kolagen dalam area luka dan penurunan aliran darah membuat jaringan granulasi menjadi berwarna pucat dan membentuk jaringan parut (*scar*).⁵² proses ini terjadi pada hari ke-11 pada kelompok I yang diterapi dengan krim ekstrak etanol daun senduduk dan hari ke-13 pada kelompok III yang di terapi dengan *aquadest*. Sedangkan pada kelompok II yang diterapi dengan MEBO tidak terlihat adanya skar. Jaringan parut yang terbentuk pada permukaan luka harus dilepaskan untuk menghindari penghamatan absorpsi obat secara topikal ke permukaan luka bakar.

Pada kelompok II, jaringan nekrotik dilepaskan dengan cara dihancurkan sehingga berbentuk *liquid* menjadikan luka

tampak lebih bersih sehingga jaringan skar yang terbentuk lebih baik.^{7,40} Permukaan luka bakar kelompok II terlihat berwarna coklat kekuning-kuningan dan berminyak, hal ini diakibatkan oleh MEBO yang merupakan *oil based ointment* yang memiliki warna coklat kekuningan.⁷ Luka bakar Kelompok III terlihat lebih merah dengan keadaan luka terlihat sedikit lembab selama masa penelitian, hal ini dikarenakan kasa steril dengan *aquadest* merupakan *moist dressing* yang menjadikan permukaan luka terhindar dari dehidrasi.³⁷

Respon lokal luka bakar derajat II pada tikus putih (*Rattus norvegicus*) selama penelitian terlihat baik setelah diterapi dengan krim ekstrak etanol daun senduduk, MEBO dan *aquadest* karena tidak terjadi perluasan maupun penambahan kedalaman luka bakar. Hal ini disebabkan oleh tiga zona yang menyebabkan terjadinya perluasan atau kedalaman luka bakar mengalami perbaikan.

Zona akibat luka bakar terdiri dari zona koagulasi, zona stasis dan zona hiperemis. Luas dan kedalaman luka bakar sangat berpengaruh pada tiga zona tersebut, terutama zona koagulasi. Luas dan kedalaman akan terus bertambah jika zona koagulasi masih terus terjadi.^{45,46}

3. Perubahan berat badan hewan coba selama penelitian

Pada 48 jam setelah terjadi trauma luka bakar terjadi proses hipermetabolik yang ditandai dengan peningkatan *Basal Metabolic Rate* (BMR), peningkatan suhu, peningkatan aliran darah ke jaringan ataupun organ, hipoproteinemia, serta terjadinya peningkatan *energy expenditure* pada saat istirahat serta pengecilan massa otot yang menyebabkan terjadinya keseimbangan nitrogen negatif. Tetapi, hal ini biasanya sering terjadi pada luka bakar

Dedy Purnama, Huriatul Masdar dan Wiwik Rahayu

Perbandingan pemberian krim ekstrak etanol daun senduduk (*Melastoma malabathricum* L), *Moist Exposed Burn Ointment* (MEBO) dan *moist dressing* secara topikal terhadap penyembuhan luka bakar derajat II pada tikus putih (*Rattus norvegicus*)



yang memiliki TBSA diatas 20%.^{45,46,65} Sedangkan pada penelitian ini, hewan coba hanya dilakukan luka bakar dengan TBSA sekitar 7%.

Nyeri yang diberikan melalui induksi luka bakar menyebabkan terjadinya gangguan makan pada hewan coba sehingga mengakibatkan berat badan hewan coba menjadi menurun.⁶⁴ Perubahan berat badan pada *Rattus norvegicus* jantan dari hari ke-2 sampai dengan hari ke-8 dengan masing-masing kelompok mempunyai rerata penurunan berat badan yang berbeda, kelompok uji I sekitar 25 gram (10,4%), uji II sekitar 26,67 gram (10,3%) dan uji III 28,33 gram (12,2%) dan mulai naik secara bertahap pada pada hari ke-11 sampai hari ke-18 (gambar 4.4). Hal ini diakibatkan oleh perubahan perilaku hewan coba yang berupa anoreksia setelah dilakukan luka bakar, dimana dapat dilihat kebiasaan pada hari ke-2 sampai hari ke-8 tikus terjadi perubahan pola makan berupa penurunan nafsu makan pada makanan yang disediakan secara *ad libitum*.⁶⁴

Pada kasus tersebut biasanya dikoreksi dengan pemberian gizi dan asupan protein. Sedangkan untuk mengatasi efek yang ditimbulkan dari hipermetabolisme, maka digunakan suplementasi glutamin, arginin, terapi nutrisi kombinasi yang menggunakan diet tinggi vitamin, asam lemak protein dan asam amino. Modulasi tindakan insulin, terapi pemberian insulin, serta bisa juga diberikan agen anabolik lainnya. Tatalaksana ini telah diteliti dan menghasilkan perbaikan yang signifikan, namun tidak untuk jangka panjang karena dalam beberapa kasus menghasilkan hasil yang tidak diinginkan.⁶⁴

SIMPULAN DAN SARAN

Pada penelitian ini didapatkan bahwa krim ekstrak etanol daun senduduk

(*Melastoma malabathricum* L) memiliki efektifitas yang sama dengan *Moist Exposed Burn Ointment* (MEBO) terhadap penyembuhan luka bakar derajat II *deep-partial thickness burn* pada tikus putih (*Rattus norvegicus*), meskipun MEBO memperlihatkan tampilan klinis yang lebih baik.

Diharapkan dapat dilakukan penelitian lebih jauh tentang senyawa aktif yang terdapat di dalam daun senduduk yang berperan dalam proses penyembuhan luka bakar.

UCAPAN TERIMA KASIH

Penulis mengucapkan terima kasih yang sebesar-besarnya kepada dr. Taswin Yacob, Sp.S sebagai Dekan Fakultas Kedokteran UR. dr. Huriatul Masdar, M.Sc dan dr. Wiwik Rahayu, M.Kes sebagai pemimbing. dr. Winarto, M.Kes dan dra. Tinasari Suwarlim, Apt sebagai penguji. dr. Lilly Haslinda, M.Biomed sebagai supervisi, dr. Esy Maryanti, M.Biomed sebagai pembimbing akademis dan seluruh staff pengajar FK UR serta semua pihak yang terkait baik secara langsung maupun tidak langsung dalam penyelesaian penelitian ini.

RUJUKAN

1. Violence and Injury Prevention (VIP) [database on the Internet]. World Health Organization. c2012 [cited 2012 mar 07]. Available from: http://www.who.int/violence_injury_prevention/other_injury/burns/en/index.html
2. American Burn Association (ABA). 2011 National Burn Repository Report of Data from 2001-2010. American Burn Association, National Burn Repository. 2011
3. Sari N, Wardhana A. Early Burn Resuscitation Done By Referring Facilities and Burn Patient's Survival: A Retrospective Study. Jurnal plastik Rekonstruksi. Jakarta. Januari 2012; p 94-97
4. Bangar S, Harish D, Sharma BR, Singh VP. Septicemia as a cause of death in burns: an autopsy study: Department of Forensic Medicine and Toxicology [serial on the internet]. 2006 Aug [cited 2012 mar 07]; 32(5):545-9.
5. Yui HC, Thomas LS, Yvonne NP, Martin CR, Wyatt GP. The Use of Growth Factors and Other Humoral

Dedy Purnama, Huriatul Masdar dan Wiwik Rahayu

Perbandingan pemberian krim ekstrak etanol daun senduduk (*Melastoma malabathricum* L), *Moist Exposed Burn Ointment* (MEBO) dan *moist dressing* secara topikal terhadap penyembuhan luka bakar derajat II pada tikus putih (*Rattus norvegicus*)



- Agents to Accelerate and Enhance Burn Wound Healing. The International Surgical Society. 2011 nov 7; vol 11;430-438.
6. Jose PS, David MH, Nicole SG. Management of the burn Wound. ACS Surgery: Principles and Practice. 2010: 1-13
 7. Vilemine J.C, Evangelia G, Georgia C.H.S, Fotini N.A, John D.I. Comparing oil based ointment versus standard practice for the treatment of moderate burns in Greece: a trial based cost effectiveness evaluation. BMC Complementary and Alternative Medicine 2011;11:122.
 8. Mohd S. Jofrry, et al. *Melastoma malabathricum* (L.) Smith Ethnomedicinal Uses, Chemical Constituents and Pharmacological Properties: A Review. Submitted to the Evidence-based Complimentary and Alternative Medicine; 2011.
 9. Deny S., Hasnah M.S., Farediah A., Rasadah M.A. Bioactive constituents from the leaves of *melastomaMalabathricum* L. Jurnal Ilmiah Farmasi: 2008; Vol.5 No.1
 10. Caroline Manicam, et al. *In Vitro* Anticoagulant Activities of *Melastoma malabathricum* Linn. Aqueous Leaf Extract: A Preliminary Novel Finding. *Journal of Medicinal Plants Research*: 2010; Vol. 4(14), pp. 1464-1472,18.
 11. Fouad H., Mahmood A.A., Suzita M.N., Salmah I., Hapipah M.A. Gastroprotective Effects of *Melastoma malabathricum* Aqueous Leaf Extract against Ethanol-Induced Gastric Ulcer Iin Rats. *American Journal of Biochemistry and Biotechnology*. 2008; 4 (4): 438-441.
 12. Deny S., Hasnah M. S., Farediah A., Rasadah M. A., Norio A., Mariko K. Antioxidant and cytotoxic flavonoids from the flowers of *Melastoma malabathricum* L. *Food Chemistry*. [serial on the internet]. 2007 [sited 2012 mar 07]; vol 103:710-716.
 13. Zakaria ZA, et al. Antinociceptive and Antiinflammatory Properties of *Melastoma malabathricum* Leaves Chloroform Extract In Experimental Animals. *Journal of Pharmacology and Toxicology*.2006; 1(4): 337-345.
 14. Megalah T.R. Ethno Medicinal Uses and Antimicrobial Properties of *Melastoma malabathricum*. 2010; Vol. 3, No. 2, 34-44.
 15. Sunilson J.A.J., Anandarajagopal K., Kumari A.V.A.G., Mohan S., Antidiarrhoeal Activity of Leaves of *Melastoma malabathricum* Linn. *Indian J Pharm Sci* [serial on the internet]. 2009 [sited 2011 mar 8]; 71(6): 691-695.
 16. Sunilson, et al. Antibacterial and Wound Healing Activities of *Melastoma malabathricum* Linn. *Afr. J. Infect. Dis.* [serial on the internet]. 2008 [sited 2012 mar 08]; 2(2): 68 – 73.
 17. Bowler P. G., Duerden B. I., Armstrong D. G. Wound Microbiology and Associated Approaches to Wound Management. *Clinical Microbiology Reviews*, 2001; p. 244-269.
 18. Natural Resources Conservation Service [homepage on the internet]. United States Departement of Agriculture; c2012 [updated 2012 februari 23; cited 2012 mar 08]. Plans profil: *Melastoma malabathricum* L.
 19. Global information Hub On integrated medicine (Globinmed) [homepage on the internet]. c 2010-2011 [cited 2012 mar 08]. *Melastoma malabathricum* L.
 20. Koay S.S. Establishment of Cell Suspension Culture of *Melastoma malabathricum* L. for the Production of Anthocyanin [thesis]. University Sains Malaysia. 2008.
 21. Muhaemin. Analisis Pertumbuhan Melastoma (*Melastoma malabathricum* auct. Non. L. dan *M. affine* D. Don.) yang Mendapat Cekaman pH Rendah dan Aluminium [thesis]. Institut Pertanian Bandung; 2008
 22. Hasnah M. Sirat, et al. Amides, triterpene and flavonoids from the leaves of *Melastoma malabathricum* L. *J Nat Med*. 2010; 64:492-495.
 23. Ayman A., Hiroshi U., Yuji U. The Effect of Aloe Vera Oral Administration on Cutaneous Wound Healing in Type 2 Diabetic Rats. *J. Vet. Med. Sci*. 2011; 73(5): 583-589.
 24. Shrinivas B.B., Suresh R.N. Identification of β -carotene and β -sitosterol in methanolic extract of *Dipteracanthus patulus* (Jacq) nees and their role in antimicrobial and antioxidant activity. *International Journal of Phytomedicine*.2011; 204-215.
 25. Thomas G., Jurgen Z. A role for β -sitosterol to stigmasterol conversion in plant-pathogen interactions. *The plant journal*. 2010; 63 (2); 254-268.
 26. Checker R, Sandur SK, Sharma D, Patwardhan RS, Jayakumar S, et al. Potent Anti-Inflammatory Activity of Ursolic Acid, a Triterpenoid Antioxidant, Is Mediated through Suppression of NF- κ B, AP-1 and NF-AT. *PLoS ONE*; 2012 feb 20; 7(2); e31318. doi:10.1371/journal.pone.0031318.
 27. Hong YW, Chi-I C, Bo-Wei L, Feng LY, Ping-Yuan L, Jue-Liang H, et al. Suppression of Hepatitis B Virus X Protein-Mediated Tumorigenic Effects by Ursolic Acid. *J. Agric. Food Chem* [serial on the internet]. c2011 [cited 2011 mar 08], 59 (5), pp 1713-1722.
 28. Kavitha CV, Agarwal C, Agarwal R, Deep G. Asiatic Acid Inhibits Pro-Angiogenic Effects of VEGF and Human Gliomas in Endothelial Cell Culture Models. *PLoS ONE*. 2011 aug 3; 6(8): e22745. doi:10.1371/journal.pone. 0022745.
 29. David L, Mathieu P, Sylvie L, Dominique B, Denis G, Richard B. The Flavonols Quercetin, Kaempferol, and Myricetin Inhibit Hepatocyte Growth Factor-Induced Medulloblastoma Cell Migration. *J. Nutr*. 2009 feb 25; 139: 646-652.
 30. Hayat A, Temamogullari F, R Yilmaz, Karabulut. Effect of *Equisetum arvense* on wound contraction of full-thicknes skin in rabbit. *J. Anim. Vet. Adv*. 2011; 10(1): 81-83.
 31. M.A.N. Mohamed, T.N.M. El Sebai, Alain Hartmann. Effect of Co-enrichment, Soybean Rhizosphere and P-hydroxybenzoic Acid, on Microbial Metabolic Diversity and P-HBA Degradation. 2009; *Res. J. Agric. & Biol. Sci.*, 5(4): 301-309.
 32. Heinrich, M., Elizabeth W., Joanne B., Simon Gibbons. Farmakognosi dan fitoterapi. Jakarta. EGC. 2010; 65-116
 33. Departemen Kesehatan Republik Indonesia. Parameter standar umum ekstrak tumbuhan obat. Jakarta: Departemen Kesehatan; 2000

Dedy Purnama, Huriatul Masdar dan Wiwik Rahayu

Perbandingan pemberian krim ekstrak etanol daun senduduk (*Melastoma malabathricum* L.), *Moist Exposed Burn Ointment* (MEBO) dan *moist dressing* secara topikal terhadap penyembuhan luka bakar derajat II pada tikus putih (*Rattus norvegicus*)



34. Simanjuntak M. Ekstraksi dan Fraksinasi Komponen Ekstrak Daun Senduduk (*Melastoma malabathricum* L) serta Pengujian Efek Sediaan Krim Terhadap Penyembuhan Luka Bakar [skripsi]. Fakultas Farmasi Universitas Sumatera Utara, Medan. 2008
35. Ditjen POM. Farmakope Indonesia. Jakarta: Departemen Kesehatan RI. 1979; 578-9
36. Ansel, Howard C. Pengantar Bentuk Sediaan Farmasi edisi ke empat. Jakarta: Universitas Indonesia press. 2005; 489-515
37. Bishara SA, Kusai A. El-Musa, Ruwayda D. Scar Quality and Physiologic Barrier Function Restoration After Moist and Moist-Exposed Dressings of Partial-Thickness Wounds. *Dermatol Surg.* January 2003;29:14-20.
38. Cameron AM, Ruzehaji N, Cowin AJ. Burn wound management: a surgical perspective. *Wound Practice and Research.* February 2010; Vol 18(1): 35-40.
39. Guillaume C, Patricia S, Michel V, Philippe M, Jean-Claude G, Sylvie M, at al. Dressings for Acute and Chronic Wounds. *Arch Dermatol.* Oct 2007;143(10):1297-1304.
40. Hong-qi Zhang, Tsui-pik Y, Irene H, Vincy L, Ann W. Efficacy of Moist Exposed Burn Ointment on Burns. *Journal of Burn Care & Rehabilitation.* May/June 2005; 26 (3).
41. Syarif M. Wasitaatmadja. Ilmu Penyakit Kulit dan Kelamin. Jakarta. Fakultas Kedokteran UI. 2007; 3-8
42. Jan Tambojang, sugito W. editor. buku ajar histologi. Edisi ke-5. Jakarta. EGC; 1995
43. Marie AB, Stéphanie B, Jocelyne P, Yves Chevalier. Penetration of drugs through skin, a complex rate-controlling membrane. *Current Opinion in Colloid & Interface Science* [serial on the internet]. 2012 feb 25 [cited 2012 mar 08].
44. F. Charles B, Dana KA, Timothy R. Billiar, David L. Dunn, John GH, Raphael EP, editors. *Schwartz's Principles of Surgery*, 8Th Edition. New York: McGraw-Hill. 2005
45. Shehan H, Peter D. ABC of burns. *Pathophysiology and types of burns.* *bmj.* 2004 june 12; volume 328.
46. Baris C, Yegen BC. Systemic responses to burn injury. *Turk J Med Sci.* 2004 may 11. 215-226.
47. Jackie H, Sukh Rayatt. ABC of burns. Initial management of a major burn: II—assessment and resuscitation. *bmj.* 2004 june 19; volume 328.
48. Leslie DeSanti. *Pathophysiology and Current Management of Burn Injury.* *advances in skin & wound care & july/august 2005; 18(6) :323-332.*
49. Jackie Hudspith, Sukh Rayatt. ABC of burns. First aid and treatment of minor burns. *bmj.* 2004 june 19; volume 328.
50. American Burn Association [homepage on the internet]. United States: The Association; c2005 [cited 2012 mar 9].
51. Wilson Wong. Green culture Singapore feature article for july 2008. [updated 2008 august 20 ; cited 2012 mar 9].
52. Vinay Kumar, Abul K. Abbas, Nelson Fausto, Jon Aster. *Tissue renewal, regeneration, and repair.* Elsevier Inc. 2012.
53. Guo S, LA DiPietro. Factors Affecting Wound Healing. *J Dent Res:* 2010; 89(3).
54. Gilliver, Stephen C., Jason J. Ashworth, Gillian S. Ashcroft. The hormonal regulation of cutaneous wound healing. *Clinics in Dermatology* [serial on the Internet]: 2007 feb [cited 2012 mar 10]; Vol. 25(1), 56-62.
55. Khorasani G, Jalal SH, Zamani P, Ghasemi M, Ahmadi A. The Effect of Saffron (*Crocus Sativus*) Extract for Healing of Second-degree Burn Wounds in Rats. *Keio J Med* 2008; 57(4): 190-195
56. Departemen Kesehatan Republik Indonesia. *Sediaan galenik.* Jakarta; 1986
57. National Centre for the Replacement, Refinement and Reduction of Animals in Research (NC3Rs) [homepage on the internet]. United Kingdom: Independent scientific organization; c2004 [cited 2012 may 10]. Experimental design/statistics.
58. Dahlan, Sopyudin M. *Statistik untuk kedokteran dan kesehatan edisi 5.* Jakarta. Salemba medika; 2012, hal: 81-101
59. Yang G, Prestwich GD, Brenda KM. Thiolated carboxymethyl-hyaluronic-acid-based biomaterials enhance wound healing in rats, dogs, and horses. *ISRN veterinary science.* 2011 des 20; 1-7.
60. Mitsunaga Jr JK, Gragnani A, Luiza MCR, Lydia MF. Rat an experimental model for burns. A systematic review1. *Acta Cirúrgica Brasileira - Vol. 27 (6) 2012 – 417.*
61. Gomathi KD, Gopinath, M, Rafiuddin Ahmed, R. Jayakumar. Quercetin incorporated collagen matrices for dermal wound healing processes in rat. *Biomaterials* 24 (2003) 2767–2772.
62. Kun L, Diao Y, Zhang H, Wang S, Zhang Z, Yu B, et al. Tannin extracts from immature fruits of *Terminalia chebula* Fructus Retz. Promote cutaneous wound healing in rats. *BMC Complementary and Alternative Medicine* 2011, 11:86.
63. Kuei Tsung K, *et al.* inhibiting of nitric oxide production by quercetin in endotoxine/cytokine-stimulated microglia. *Life Sciences* 86 (2010) 315–321.
64. Danielle TP, Helena, Santos O, Carmelita LB, Nicodemos TP, Luana C. et al. Topical application effect of the Isolectin Hydrogel (Cramoll 1,4) on second-degree burns: experimental model. *Journal of Biomedicine and Biotechnology.* Vol. 2012.
65. Louisa MI, Korkut U, Nripen SS, Basak U, Martin LY, Berthiaume F. Development of Metabolic Indicators of Burn Injury: Very Low Density Lipoprotein (VLDL) and Acetoacetate Are Highly Correlated to Severity of Burn Injury in Rats. *Metabolites* 2012, 2, 458-47.
66. Wang Neng, *et al.* Ellagic acid, a phenolic compound, exerts anti-angiogenesis effects via VEGFR-2 signaling pathway in breast cancer. *Breast Cancer Res Treat* (2012) 134:943–955.

Dedy Purnama, Huriatul Masdar dan Wiwik Rahayu

Perbandingan pemberian krim ekstrak etanol daun senduduk (*Melastoma malabathricum* L), *Moist Exposed Burn Ointment* (MEBO) dan *moist dressing* secara topikal terhadap penyembuhan luka bakar derajat II pada tikus putih (*Rattus norvegicus*)